Cardiologie
[11-033-A-10]

Flutter atrial et tachycardies atriales non fluttériennes

Michel Chauvin : Professeur des Universités
Service de cardiologie, hôpital de Hautepierre, avenue Molière, 67098 Strasbourg cedex France

Résumé

Le flutter atrial est, avec la fibrillation atriale, une des tachycardies supraventriculaires les plus fréquentes. Il est maintenant reconnu qu'il s'agit d'une macroréentrée intra-auriculaire droite, dont la forme la plus habituelle associe une dépolarisation dans le sens antihoraire et une zone de conduction lente nécessaire à la réentrée se situant dans la partie basse du triangle de Koch. L'aspect électrocardiographique de surface est caractéristique en DII, DIII et VF où des ondes F d'allure festonnée sont à une fréquence généralement aux alentours de 300/min (flutter typique) ou plus rapide (flutter atypique). Le traitement curatif fait souvent appel à l'amiodarone, seule ou associée à un digitalique. Mais la stimulation auriculaire à fréquence rapide, endocavitaire ou endooesophagienne, est d'une très grande efficacité. Ce n'est que rarement qu'une cardioversion doit être pratiquée. Le traitement préventif fait appel aux mêmes drogues que celles qui sont utilisées pour prévenir la fibrillation atriale, privilégiant les médicaments antiarythmiques de la classe I. L'ablation endocavitaire par radiofréquence a pour objectif d'interdire à la boucle de dépolarisation de se produire, et devient une méthode de plus en plus efficace pour prévenir toute rechute d'un flutter récidivant.

Les autres tachycardies atriales sont dominées en fréquence par les réentrées intra-auriculaires localisées (parmi lesquelles on distingue la classique mais rare tachysystolie), les tachycardies atriales automatiques ectopiques (surtout observées chez le jeune), les tachycardies ectopiques d'origine digitalique (dont on rapproche les formes " primitives " paroxystiques à rechutes) et les tachycardies atriales polymorphes ou multifocales.

© 1998 Éditions Scientifiques et Médicales Elsevier SAS - Tous droits réservés

INTRODUCTION

Les tachycardies atriales relèvent d'un mécanisme entièrement localisé au sein des oreillettes, excluant donc toute participation des ventricules ou d'une voie accessoire. On considère généralement que les tachycardies impliquant directement le sinus ou le noeud auriculoventriculaire n'entrent pas dans le cadre des tachycardies atriales.

Selon leur physiopathologie, certaines tachycardies sont régulières et d'autres pas. Parmi ces dernières, la fibrillation atriale a des caractéristiques épidémiologiques et des implications thérapeutiques suffisamment importantes pour qu'un chapitre particulier lui soit consacré : elle ne sera donc pas décrite dans ce chapitre.

Deux mécanismes généraux sont à l'origine des tachycardies atriales : la réentrée et l'hyperautomatisme. Une réentrée peut être très localisée dans des structures auriculaires (tachycardie par réentrée intra-atriale), ou nécessiter des structures plus étendues (flutter atrial). Les tachycardies par hyperautomatisme forment un ensemble plus complexe, et l'on distingue les formes paroxystiques ou permanentes des activités déclenchées.

FLUTTER ATRIAL

Le flutter est une tachycardie atriale caractérisée par une activité auriculaire régulière et monomorphe dont la fréquence est comprise entre 250 et 300 battements par minute.

ÉPIDÉMIOLOGIE

L'évaluation de la fréquence du flutter atrial dans la population générale est très difficile. On sait qu'il est environ dix fois moins fréquent que la fibrillation atriale et qu'il se rencontre cinq fois plus souvent chez l'homme que chez la femme.

En fait, fibrillation et flutter atriaux sont parfois associés chez un même individu. Ces deux arythmies sont alors le plus souvent indépendantes l'une de l'autre. Ailleurs, le flutter constitue le mode de début d'une séquence d'arythmie qui se dégrade spontanément et souvent rapidement en fibrillation. La rapidité du passage d'une forme à l'autre est souvent si grande qu'il est bien difficile d'établir une relation entre elles, à moins qu'un enregistrement Holter aide à objectiver cette succession. Dans des observations plus rares, on a décrit des accès de fibrillation atriale se transformant transitoirement en flutter, juste avant une réduction spontanée.

Le flutter évolue le plus souvent de façon paroxystique, mais des formes passées à la chronicité sont observées, plus rares il est vrai car le flutter atrial se transforme assez souvent en fibrillation dans un délai plus ou moins long, surtout sous l'action de drogues antiarythmiques et en particulier des digitaliques qui provoquent ce passage avec une assez grande facilité [13].

Les causes du flutter atrial sont surtout les pathologies qui affectent le coeur droit et notamment bien sûr l'oreillette droite. On le décrit dans l'évolution d'une atteinte tricuspidienne, d'une pneumopathie chronique obstructive, des affections compliquées d'une importante dilatation auriculaire droite (maladie d'Ebstein).

L'hyperthyroïdie provoque rarement la survenue d'un flutter.

On observe très fréquemment des flutters après corrections chirurgicales de cardiopathies congénitales [32, 33, 34, 35, 77], celles surtout qui obligent à de larges ouvertures auriculaires droites (opérations de Fontan et de Mustard). Par ailleurs, toute intervention nécessitant une circulation extracorporelle se complique, une fois sur trois, d'une tachycardie supraventriculaire qui est un flutter dans 30 % des cas.

Si les affections mitrales sont plus rarement en cause dans la survenue d'un flutter, des affections aiguës sont fréquemment reconnues (poussées d'insuffisance respiratoire aiguë, péricardites aiguës, infarctus du myocarde). Finalement, dans 20 % des cas environ, il est impossible de déceler une cause et l'on parle alors de flutter idiopathique.

Manifestations cliniques

Les manifestations cliniques du flutter sont assez souvent discrètes : l'installation de l'arythmie peut donner lieu à la sensation de quelques palpitations, mais occasionne très rarement des lipothymies ou des syncopes, sauf pour les cas où la conduction auriculoventriculaire est très rapide et lorsqu'il existe une cardiopathie sous-jacente sévère. C'est habituellement la constatation d'une dyspnée d'effort inhabituelle, ou l'aggravation d'une dyspnée préexistante qui amène à découvrir le flutter. Parfois d'ailleurs, l'apparition d'un flutter atrial peut précipiter chez certains patients une décompensation cardiaque.

Mais si le premier épisode de flutter atrial peut débuter insidieusement, les rechutes éventuelles donnent alors lieu à des manifestations cliniques et fonctionnelles même discrètes, que le patient reconnaît volontiers.

Aspects électrocardiographiques

Le flutter atrial se présente sous différents types électrocardiographiques. Et bien que ce trouble du rythme supraventriculaire ait été individualisé depuis longtemps, la classification de ces différents types a longtemps souffert d'une imprécision. Ces divers aspects de l'arythmie recouvrent en fait différents mécanismes que l'on a pu décrire et dénombrer grâce aux apports de la cartographie endocavitaire [16, 61, 63]. Leur description est rendue maintenant nécessaire depuis le développement des traitements spécifiques du flutter (ablation endocavitaire).

On distingue deux grands types de flutter : le flutter typique ou commun, le plus fréquent, et le flutter atypique qui regroupe plusieurs aspects dont certains sont beaucoup plus rares que le précédent.

Flutter typique ou commun

Il est encore appelé flutter de type I. C'est le plus fréquent puisqu'il est rencontré dans plus des deux tiers des cas de flutters. Contrairement au flutter atypique, il est, comme nous le verrons plus loin, modifié voire interrompu par la stimulation auriculaire.

Électrocardiogramme de surface (fig 1)

Activité auriculaire

L'électrocardiogramme de surface est des plus caractéristiques. L'activité auriculaire se lit électivement dans les dérivations frontales DII, DIII et VF où le diagnostic est affirmé. Les dérivations V1 et surtout V6 sont souvent utiles pour mieux préciser le type du flutter. Les ondes de flutter, appelées ondes F, sont diphasiques, sans retour à la ligne isoélectrique dans les gammes de fréquence habituelles, et remarquablement uniformes dans leur aspect. Cet aspect a d'ailleurs pu faire évoquer des " dents de scie " ou encore des " toits d'usines ". On observe une prédominance de la phase négative, immédiatement suivie d'une phase ascendante positive assez abrupte qui se termine par un ressaut arrondi. S'amorce alors une redescente qui se termine par une nouvelle négativité profonde, précédée d'une sorte de plateau plus ou moins bref, bien marqué et toujours présent. Les ondes F sont peu visibles en DI ; un segment isoélectrique les sépare constamment en V1 où elles sont le plus souvent positives ou diphasiques ; elles sont négatives en V6 et synchrones de la phase négative des ondes F en DII, DIII et VF.

L'activité auriculaire est généralement autour de 300/min, mais on observe des flutters communs dont les fréquences, toujours fixes, vont de 250 à 340/min. On rencontre aussi, bien que beaucoup plus rarement, des fréquences soit plus lentes (entre 200 et 250/min, essentiellement lorsqu'il existe une oreillette droite dilatée ou imprégnée d'antiarythmiques) soit beaucoup plus rapides (au-delà de 350/min et jusqu'à 400/min chez le nouveau-né et le nourrisson). Dans tous ces cas de flutter commun, les ondes F conservent la morphologie décrite précédemment. Il est cependant quelques exceptions avec un possible retour à la ligne isoélectrique dans les dérivations inférieures lorsque la fréquence du flutter est lente : cet aspect ne traduit cependant pas un mécanisme électrophysiologique fondamentalement différent du mécanisme du flutter commun qui sera décrit plus loin.

Conduction auriculoventriculaire

Il est exceptionnel que l'activité auriculaire soit transmise en 1/1 aux ventricules **(fig 2)**, car la période réfractaire du noeud auriculoventriculaire est plus longue que la longueur du cycle du flutter. Une telle circonstance est pourtant observée chez certains sujets jeunes dont le passage atrioventriculaire est accéléré, chez le nourrisson ou en présence d'une voie accessoire (faisceau de Kent). La perfusion d'amines sympathomimétiques peut aussi en être la cause, mais le plus souvent les conductions atrioventriculaires se font sur le mode 1/1 à la faveur d'un ralentissement de la fréquence propre du flutter généralement secondaire à une prise médicamenteuse antiarythmique (médicaments de la classe I et en particulier Ic). Il n'est pas rare qu'une telle conduction 1/1 s'accompagne d'une aberration de conduction au niveau d'une branche de division du faisceau de His compliquant d'autant plus le diagnostic que les ondes F sont déjà masquées par la fréquence des ventriculogrammes.

Très fréquemment, la liaison auriculoventriculaire s'effectue sur un mode 2/1, se traduisant par un rythme fixe cliniquement perçu autour de 150/min et tout à fait caractéristique. Des liaisons 3/1 voire 4/1 peuvent se voir en fonction de l'état de perméabilité du noeud auriculoventriculaire. Le mode 5/1 est beaucoup plus rarement observé. La fréquence ventriculaire est alors un sous-multiple de la fréquence auriculaire. Lorsque la liaison auriculoventriculaire se fait en 2/1, il peut être difficile d'observer, sur l'électrocardiogramme de surface, l'activité auriculaire. Il faut alors la démasquer par des manoeuvres vagales qui vont freiner la conduction nodale sans modifier le flutter proprement dit. L'injection de Striadyne peut permettre aussi de démasquer l'activité auriculaire par le brutal frein nodal qu'elle provoque, mais elle est également susceptible de transformer le flutter en fibrillation atriale. Enfin, dans le cas où le diagnostic demeure difficile, il reste possible de s'aider d'un enregistrement endooesophagien qui apporte l'avantage supplémentaire de pouvoir tenter dans la même séance la réduction de l'arythmie par une stimulation auriculaire gauche.

Parfois, la conduction auriculoventriculaire est variable, réalisant une irrégularité des ventriculogrammes, irrégularité qui peut n'être d'ailleurs qu'apparente. Ce phénomène, surtout lorsqu'il est spontané et non provoqué par une prise médicamenteuse, témoigne de deux, voire de trois étages de conduction différents au sein de la structure nodale. Chacun des étages ne permettant qu'une conduction de type 2 ou 3/1 pour les uns, de type Wenckebach pour l'autre, le résultats de ces conductions cachées est une variabilité de la fréquence ventriculaire, les mêmes séquences de cycles différents se répétant à intervalles réguliers : c'est le phénomène de Wenckebach " alterne ".

Données de la cartographie endocavitaire

Plusieurs études ont permis de préciser les séquences d'activation auriculaire dans le flutter atrial [16, 61] **(fig 3)**.

On constate un asynchronisme de dépolarisation entre les deux oreillettes. La dépolarisation auriculaire gauche étant cartographiée à partir du sinus coronaire, à la faveur d'un foramen ovale perméable et par des enregistrements oesophagiens, elle se propage de la droite vers la gauche, et de bas en haut. On a bien montré que cette dépolarisation est accomplie dans un temps beaucoup plus court que celui du cycle du flutter et correspond sur l'électrocardiogramme de surface à la phase négative de l'onde F enregistrée en DII, DIII et VF. L'oreillette gauche n'a en fait aucun rôle actif dans le mécanisme du flutter, comme nous le verrons plus loin : elle est dépolarisée à partir d'un mécanisme réentrant entièrement situé dans l'oreillette droite.

La cartographie endocavitaire de l'oreillette droite montre bien en effet que sa dépolarisation occupe la quasi-totalité du cycle du flutter : c'est en son sein que le flutter trouve son mécanisme. Le septum est dépolarisé de bas en haut avant que la dépolarisation gagne la paroi latérale en empruntant l'espace situé entre la veine cave supérieure et l'auricule droite : cette phase correspond sur l'électrocardiogramme de surface à la dernière partie de la phase descendante de l'onde F. La dépolarisation descend ensuite le long de la paroi latérale, par la crista terminalis et le muscle pectiné, puis gagne le bas fond de l'oreillette droite. Cette phase de la dépolarisation

correspond à la partie ascendante de l'onde F de l'électrocardiogramme de surface. Il est intéressant d'observer que la vitesse de dépolarisation et son orientation sur la paroi latérale de l'oreillette droite en cours de flutter sont strictement identiques à celles que l'on peut mesurer en rythme sinusal, cette région de l'oreillette droite ne servant vraisemblablement que de voie de passage à la dépolarisation. C'est dans le bas-fond de l'oreillette droite que l'on suit le plus difficilement le déroulement de la dépolarisation. Dans les cas privilégiés où la cartographie couvre la totalité du cycle du flutter, on enregistre dans cette zone des potentiels le plus souvent fragmentés [17] : ces potentiels ne sont pas spécifiques de cette zone puisqu'on les rencontre également dans d'autres parties de l'oreillette droite et en particulier au niveau de sa région supérieure, mais le bas-fond de l'oreillette est l'endroit où se produit manifestement un ralentissement de la dépolarisation. Cette région correspond anatomiquement à la partie inférieure du triangle de Koch, entre l'orifice d'entrée du sinus coronaire et la valve tricuspide. Sur l'électrocardiogramme, on a montré qu'elle correspond au ressaut observé à la partie moyenne de la phase descendante de l'onde F en DII, DIII et VF. Nos moyens techniques utilisés chez l'homme ne nous permettent pas de localiser exactement l'endroit de ce ralentissement, la dépolarisation se continuant vers la partie supérieure du triangle de Koch où se situe le noeud atrioventriculaire en passant à la fois entre sinus coronaire et veine cave inférieure, entre sinus coronaire et fosse ovale, et entre sinus coronaire et valve tricuspide.

Mécanisme du flutter auriculaire commun

Il ne fait plus de doute actuellement que le mécanisme fondamental du flutter atrial est une réentrée [62], et l'on a abandonné l'hypothèse d'un foyer d'hyperautomatisme que Lewis avait pu déjà réfuter en 1921 [50, 51].

De nombreux modèles animaux ont été mis au point. Ils ont tous pour caractéristique commune de reproduire l'aspect du flutter en créant des lésions auriculaires qui sont autant d'obstacles autour desquels tourne la dépolarisation [12]. C'est le cas du modèle de Garcia-Ramos et Rosenbleuth [65] qui consiste à pratiquer une lésion entre les deux veines caves : il est intéressant d'ailleurs de constater que ce modèle n'aboutit au résultat escompté - la création d'un flutter atrial - que si la lésion déborde sur le muscle pectiné et inclut en fait la terminaison de la crista terminalis. D'autres modèles aboutissent à des résultats similaires en écrasant une région limitée du muscle pectiné, en suturant la crista terminalis [27, 28, 59], voire, plus récemment, en prolongeant les incisions pratiquées par Garcia-Ramos et Rosenbleuth à l'auricule droite [29, 30].

Mais si l'hypothèse d'un obstacle anatomique à l'origine du flutter atrial peut aisément se concevoir à la lumière des constatations faites à partir des cartographies endocavitaires chez l'homme et sur lesquelles nous reviendrons. Allessie a pu démontrer qu'un simple obstacle fonctionnel pouvait également provoquer l'apparition d'un flutter [2, 3]. Ce bloc fonctionnel a depuis été reproduit avec les mêmes conséquences par talcage péricardique [53, 54, 68, 70, 71], ou dilatation auriculaire droite par surcharge de pression (hypertension artérielle pulmonaire) ou de volume (régurgitation tricuspidienne massive) [10, 11].

Tous ces modèles ont en quelque sorte été validés par l'exceptionnelle observation faite par Boineau [9] qui a décrit un flutter spontané chez un chien à la faveur d'un mouvement tournant de la dépolarisation auriculaire autour d'une zone de dégénérescence localisée du muscle pectiné.

Chez l'homme, Waldo a démontré la nature réentrante du flutter par le phénomène de l'entraînement transitoire [79, 80, 81]. On sait qu'il ne suffit pas de modifier une tachycardie par stimulation pour prouver que son mécanisme est une réentrée. En revanche, si l'on recycle cette tachycardie par des extrastimulations, le mécanisme est alors très vraisemblablement une réentrée, surtout si ce recyclage est permanent à la faveur d'un train de stimulations : c'est l'entraînement transitoire. La tachycardie est transitoirement accélérée car la stimulation pénètre son circuit, et le rythme initial réapparaît au moment de l'arrêt de la stimulation ou de son ralentissement. Pour pénétrer le circuit, il faut que celui-ci présente, à un moment donné de son cycle, une période même courte pendant laquelle il est sorti de sa période réfractaire : c'est la fenêtre d'excitabilité [25]. À l'arrêt de la stimulation, le cycle de retour est souvent égal à celui de la tachycardie. L'ensemble de ces observations est spécifique des tachycardies par réentrées [42].

Pour ce qui concerne le flutter humain tel qu'il a pu être cartographié, lorsqu'une stimulation est délivrée à proximité d'un circuit, la dépolarisation qui en est issue va parvenir dans ce circuit et le pénétrer, dans la mesure où ce circuit comporte une fenêtre d'excitabilité [41]. La pénétration va se faire à la fois dans le sens du circuit (sens orthodromique) et dans le sens contraire (sens antidromique). La dépolarisation qui a pénétré le circuit dans le sens orthodromique va anticiper le cycle du flutter, mais l'aspect des ondes sera légèrement modifié par la dépolarisation antidromique qui sera plus ou moins importante et aura donc déjà assuré une dépolarisation du circuit : c'est le phénomène de la fusion. Sur l'électrocardiogramme, la fusion correspond à des ondes F modifiées. L'arrêt de la stimulation n'interrompt pas le flutter, mais la pénétration orthodromique finale rétablira le cycle normal du flutter sans que le dernier auriculogramme stimulé présente un aspect de fusion. Plus la stimulation sera effectuée à distance du circuit, plus le premier cycle spontané suivant le dernier cycle stimulé sera long par rapport au cycle habituel du flutter car incluant le temps de conduction du point de stimulation au circuit [6, 19, 47, 56, 57].

En résumé : le flutter commun est un phénomène qui prend naissance au sein de l'oreillette droite. Il est caractérisé par une dépolarisation circulaire de sens antihoraire comme l'ont démontré les cartographies endocavitaires chez l'homme. C'est une macroréentrée intra-auriculaire, dont la nature est prouvée par la stimulation [40] qui provoque le phénomène d'entraînement dont on retient les critères spécifiques suivants :

- la fréquence du flutter est modifiée en cours de stimulation ;
- on observe l'apparition de complexes de fusion ;

- la fusion est progressive et son degré dépend de la fréquence de stimulation ;
- à l'arrêt de la stimulation, la longueur du dernier cycle entraîné est celle observée au cours de la stimulation mais sans fusion ;
- la tachycardie reprend son allure habituelle à l'arrêt de la stimulation.

Il est habituel de constater qu'un seul extrastimulus ne peut pas induire ou arrêter un flutter.

La particularité du mécanisme du flutter commun est que l'activation de l'oreillette droite s'effectue autour d'un obstacle " mixte " : anatomique (les deux orifices des veines caves) et fonctionnel (bloc de conduction entre ces deux mêmes orifices). Ce dernier serait, selon toute vraisemblance, constitué par la crista terminalis dont l'orientation des fibres musculaires à cet endroit (perpendiculaire au sens de la dépolarisation) constituerait un obstacle fonctionnel du même type que ceux démontrés par Spach [72]. D'une façon similaire, l'extrême complexité des orientations des fibres musculaires à la base du triangle de Koch expliquerait le freinage de l'onde d'activation observé. Ce ne sont là que des hypothèses ; aucune observation anatomique n'a permis de retrouver des anomalies histopathologiques susceptibles d'expliquer le schéma de la dépolarisation du flutter, mais on sait les difficultés pour établir des corrélations entre des observations histologiques et des phénomènes électriques.

Des observations particulièrement intéressantes ont permis de montrer que des épisodes de flutters pouvaient survenir chez des patients présentant, sur l'électrocardiogramme de surface en rythme sinusal, des troubles manifestes de la conduction intra- et interauriculaire. Ces derniers font apparaître des ondes P en doubles bosses en DII, ou diphasiques dans les dérivations inférieures. Bien qu'une relation directe entre ces aspects et la survenue d'épisodes de flutter soit difficile à établir, une " resynchronisation " de la dépolarisation des deux oreillettes a pu, dans certains cas privilégiés, prévenir la rechute du flutter.

Flutter atypique

La description électrocardiographique des types de ce flutter reste encore, sur bien des points, imprécise. La cartographie endocavitaire peut apporter plus de clarté dans le dénombrement de ces divers types, mais il est fréquent de constater l'absence de concordance absolue entre les données des cartographies et l'aspect des ondes de flutter sur les tracés de surface.

Deux types de flutters atypiques peuvent être individualisés à partir de leur fréquence et de l'aspect des ondes F.

Le premier est appelé rare **(fig 4)**. On le rencontre dans 10 à 15 % des cas environ. Depuis la première description qu'en a faite Puech [63], on constate que les aspects électrocardiographiques actuellement retenus ne sont pas clairement définis et identiques pour tous les auteurs. Classiquement, les ondes F ont une fréquence basse, entre 200 et 250/min, rarement au-delà. Elles sont surtout positives dans les dérivations DII, DIII et VF, peu " voltées ", avec une faible négativité dans ces dérivations où il est fréquent d'observer un retour à la ligne isoélectrique. Dans les dérivations précordiales, les ondes F sont positives, séparées nettement par une ligne isoélectrique.

Mais, ailleurs, les ondes F dessinent un feston quasi ininterrompu d'accidents positifs dans les dérivations inférieures, bien " voltés ", ou prennent un aspect qui rappelle les ondes du flutter commun tout en demeurant moins " voltées " et sans présenter le ressaut caractéristique de la phase descendante.

Cette difficulté d'identification tient vraisemblablement au fait que le sens de la dépolarisation des oreillettes n'est pas univoque. Peu de ces flutters atypiques ont été cartographiés [18]. Mais très souvent le sens de la réentrée, qui se situe toujours dans l'oreillette droite, est horaire : elle descend sur le septum interauriculaire de façon cranio-caudale et remonte sur la paroi latérale dans le sens inverse. À l'instar du flutter commun, ce flutter atypique présente une zone de conduction lente dans la partie basse de l'oreillette droite et une ligne de bloc anatomofonctionnel entre les deux veines caves. Il est intéressant de remarquer que le flutter rare est très souvent provoqué par la stimulation rapide d'un flutter commun. On l'observe également depuis peu au cours de l'ablation endocavitaire du flutter commun. Dans ces circonstances, on constate que le changement du sens de la dépolarisation ne s'accompagne pas toujours d'une modification de la morphologie des ondes F de surface.

On sait maintenant que d'authentiques flutters ont leur circuit de réentrée non plus dans l'oreillette droite mais dans l'oreillette gauche. Par cartographie endocavitaire, on observe une dépolarisation débutant à l'extrémité distale du sinus coronaire et la dépolarisation de l'oreillette gauche s'effectue de la gauche vers la droite.

Dans tous les cas de flutters atypiques ou rares, la stimulation influence peu l'arythmie, sinon en la faisant changer de type ou en précipitant la survenue d'une fibrillation auriculaire.

On doit rapprocher de ces types de flutters ceux qui sont observés à la suite d'interventions chirurgicales correctrices de cardiopathies congénitales nécessitant une atriotomie. C'est le cas des opérations de Mustard et de Fontan ainsi que des corrections de communications interauriculaires. Les flutters surviennent fréquemment et souvent tardivement, démontrant le grand potentiel arythmogène des incisions atriales. Les flutters sont généralement atypiques et des auriculogrammes dédoublés sont enregistrés au centre du circuit, c'est-à-dire au niveau de la cicatrice puisque la dépolarisation tourne autour de celle-ci (septum ou paroi libre). Leur traitement est particulièrement difficile.

Le second est appelé flutter de type II selon la dénomination proposée par Waldo. Il existe bien des similitudes entre cette forme et celle que nous avions accoutumé d'appeler en France le " fibrilloflutter " ou " flutter input ". La fréquence des ondes F est élevée, entre 350 et 400/min. Les cycles sont fixes dans leur morphologie et leur longueur, avec des ondes F particulièrement bien " voltées " dans les dérivations précordiales.

Évolution du flutter atrial

Le flutter peut évoluer de manière paroxystique et la tolérance dépend alors, bien sûr, de l'existence d'une cardiopathie sous-jacente qui conditionne également le pronostic des formes passées à la chronicité. Cette dernière éventualité devient heureusement de moins en moins fréquente après le développement des thérapeutiques nouvelles, notamment ablatives. Les formes chroniques se compliquent volontiers d'insuffisance cardiaque, que celle-ci soit le fait d'une cardiopathie évoluée ou qu'elle soit d'origine rythmique.

Le risque embolique est classiquement moins important avec le flutter qu'avec la fibrillation atriale. Néanmoins, beaucoup de flutters s'accompagnent d'épisodes paroxystiques de fibrillation atriale qui majorent les risques emboliques.

Traitement du flutter atrial

Traitement curatif

Traitement médicamenteux

La réduction médicamenteuse du flutter ne s'envisage guère pour des arythmies anciennes (pour lesquelles on connaît le faible pourcentage de succès) ou mal tolérées et nécessitant alors une électrothérapie plus rapide et plus efficace. On n'envisage donc la réduction médicamenteuse que si le flutter est d'apparition récente et bien supporté [23].

Il n'est plus d'usage d'employer les antiarythmiques de la classe I qui peuvent ralentir la fréquence du flutter et faciliter une conduction auriculoventriculaire sur un mode 1/1. L'utilisation des antiarythmiques de la classe IV ralentit la conduction auriculoventriculaire, mais leur efficacité dans la réduction du flutter est loin d'être reconnue [14, 46, 66].

C'est donc à l'amiodarone qu'on a recours le plus souvent. Celle-ci peut être administrée par voie intraveineuse à la posologie de 5 mg/kg injectés en 15 à 30 min. Certains préconisent, à la fin de l'injection et si le rythme sinusal n'est pas restauré, de l'acétyldigitoxine [1, 64].

Mais c'est le plus souvent par voie orale que l'amiodarone est prescrite. Bien que certains aient préconisé une dose unique de 30 mg/kg à n'administrer qu'en milieu hospitalier, on préfère généralement donner 600 à 800 mg en une seule prise, suivie les jours suivants et si nécessaire d'une administration quotidienne de 400 mg. De la digoxine est parfois systématiquement associée : l'efficacité supplémentaire qu'elle apporte n'est pas démontrée, mais les risques de bradycardie au moment de la réduction ne sont alors pas négligeables.

Traitements électriques

Ils doivent être envisagés d'emblée lorsque l'arythmie est ancienne ou mal tolérée du fait de la fréquence ventriculaire et/ou des mauvaises conditions hémodynamiques.

Stimulation auriculaire endocavitaire (fig 5)

Par voie percutanée est introduite dans une veine fémorale ou brachiale une sonde bipolaire que l'on positionne dans l'oreillette droite. Pour certains, la stimulation gagne en efficacité lorsqu'elle est appliquée dans la partie latérale haute de l'oreillette. Les stimuli doivent avoir une intensité d'au moins 5 à 10 mA.

Deux techniques de stimulations sont possibles [78]. La première consiste à stimuler à une fréquence légèrement supérieure à celle du flutter. Lorsqu'une capture de l'oreillette est obtenue, on augmente alors rapidement la fréquence de stimulation de 30 à 50 coups/min pour l'arrêter brusquement au bout de quelques secondes. L'autre méthode consiste à stimuler d'emblée et à une fréquence fixe l'oreillette avec une fréquence 20 à 30 % supérieure à celle du flutter, pendant environ une vingtaine de secondes avant d'interrompre brusquement la stimulation. Lorsque l'une ou l'autre de ces techniques ne réussit pas, elle peut être réitérée soit à la même fréquence, soit surtout à une fréquence supérieure. La moitié au moins des flutters communs peuvent être réduits de cette façon ; un quart d'entre eux sont dégradés en fibrillation auriculaire qui est le plus souvent transitoire avant le retour du rythme sinusal. Pour les flutters qui résistent à la stimulation, on peut délibérément les transformer en fibrillation auriculaire par stimulation à très haute fréquence, étape temporaire parfois vers la réduction [4, 8, 38].

Stimulation oesophagienne

La stimulation oesophagienne est une technique dont l'intérêt dans le traitement curatif du flutter le dispute à celui de la stimulation endocavitaire [21, 31, 43]. La technique consiste à placer dans l'oesophage une sonde en regard de l'oreillette gauche afin de la stimuler selon des protocoles en tous points identiques à ceux de la stimulation endocavitaire.

La sonde, spécialement conçue pour cet usage, est souple, bi- ou quadripolaire. Elle est introduite dans l'oesophage le plus souvent par voie nasale, le patient en position demi-assise. On peut enduire l'extrémité de la sonde d'un gel anesthésique comme la Xylocaïne®, ou procéder à une légère anesthésie oropharyngée. Il est recommandé que le patient soit à jeun car l'introduction de la sonde provoque souvent d'intenses réflexes

nauséeux. Ces inconvénients peuvent être atténués en rassurant pleinement le patient auparavant. Un traitement anticoagulant ne contre-indique pas la technique. Les électrodes vont permettre, dans un premier temps, de repérer les auriculogrammes : le positionnement de la sonde se fait d'ailleurs le plus souvent par l'enregistrement de ces derniers que l'on recherche les plus amples possibles, diphasiques de préférence. La stimulation se fait ensuite en prévenant le patient d'une possible gêne. On débutera toujours avec des intensités de stimulation faibles pour les augmenter ensuite progressivement jusqu'à des valeurs dépassant parfois 10 mA. Si la gêne ressentie par le patient est intense, on augmente la largeur des stimuli qui peut ainsi atteindre 20 ms. Il est possible parfois de capturer les ventricules : c'est la raison pour laquelle on ne débutera jamais une stimulation à une intensité et une fréquence trop élevées.

Les chances de succès de la stimulation oesophagienne sont nettement plus grandes pour les flutters de type I que pour ceux de type II.

Stimulation endocavitaire ou oesophagienne ?

Les résultats obtenus sont sensiblement équivalents avec l'une ou l'autre technique [75]. Sur l'instant, la stimulation endocardique permet plus souvent le retour au rythme sinusal (40-50 % contre 19-50 % selon les études), mais les passages en fibrillation auriculaire paraissent plus nombreux (autour de 50 % contre 25 %). Au terme des 24 heures de suivi, le retour au rythme sinusal est obtenu dans environ 75 % des cas lorsque la stimulation a été faite par voie endocavitaire, 82 % avec l'autre technique. La stimulation oesophagienne possède sur la stimulation endocavitaire l'avantage de ne pas être invasive, de ne pas nécessiter de scopie et de pouvoir en principe être plus facilement répétée. En fait, à résultats équivalents, le choix sera surtout dicté par la tolérance de l'examen. L'introduction percutanée d'une sonde de stimulation dans l'oreillette droite peut être parfois mieux tolérée et plus rapidement effectuée par un opérateur expérimenté que le positionnement laborieux d'une sonde oesophagienne. N'oublions pas cependant qu'un cathétérisme, même de courte durée dans les cavités droites peut présenter des risques, en particulier locaux (hématome, surtout chez un patient sous anticoagulants).

Choc électrique externe

La cardioversion électrique est rarement nécessaire. En dehors des exceptionnelles conditions d'urgence, elle est requise lorsqu'un flutter est rebelle à la stimulation (quelle que soit sa technique) ou surtout lorsqu'une stimulation a dégradé un flutter en fibrillation auriculaire durable. La cardioversion électrique du flutter ne nécessite pas de hautes énergies : 50 J suffisent le plus souvent, mais on peut par souci d'une plus grande efficacité choisir d'emblée de délivrer 100 J sans risques supplémentaires [7, 44, 55, 76].

Traitement préventif

Traitement médicamenteux

Assez peu de travaux ont été consacrés à l'efficacité des traitements médicamenteux dans la prévention des rechutes de flutter, soit après un épisode paroxystique, soit après une réduction pharmacologique ou électrique [60, 73].

Au décours d'un premier accès de flutter atrial, un traitement préventif n'est pas la règle et tout est affaire de cas particulier. Certains administrent un traitement préventif quel que soit le patient. D'autres, les plus nombreux, préfèrent surseoir à tout traitement lorsqu'il n'y a aucune cause favorisante, ne réservant un traitement préventif qu'aux arythmies récidivantes [58].

En règle générale, les médicaments utilisés sont ceux de la prévention des rechutes de fibrillation atriale [22]. On privilégie en première intention, et si la qualité du myocarde le permet, les antiarythmiques de la classe I et en premier lieu ceux de la classe IC. Les bêtabloquants trouvent ici leur indication lorsqu'un facteur catécholergique paraît favoriser la survenue des épisodes arythmiques ; dans les autres circonstances, ils sont souvent d'une efficacité incertaine, à l'exception du sotalol qui possède également des propriétés de la classe III. L'amiodarone n'est réservée qu'aux flutters atriaux résistant aux autres antiarythmiques [37]. Les associations médicamenteuses sont réservées aux échecs des monothérapies et ne doivent jamais être proposées en première intention.

En cas de rechutes fréquentes malgré le traitement et/ou de mauvaise tolérance hémodynamique ou fonctionnelle, il est maintenant licite d'envisager l'ablation endocavitaire par radiofréquence.

Ablation endocavitaire

Les premières ablations endocavitaires du flutter atrial ont débuté à la fin des années 1980 avec la fulguration [15, 67]. La procédure consistait alors à délivrer un choc de 200 J à l'endroit de la zone de conduction lente nécessaire à la réentrée [26]. Malgré des succès certains, cette méthode a été abandonnée en raison, d'une part, du réel danger de perforation que le barotraumatisme faisait courir aux patients, d'autre part, de l'apparition de l'ablation par courants de radiofréquences. Les lésions créées par cette nouvelle technique sont alors devenues très petites en regard de la large zone intéressée par la réentrée du flutter. La procédure mise alors au point et qui est toujours utilisée consiste à ne plus vouloir détruire la zone de réentrée, mais à couper une voie de passage nécessaire au circuit du flutter. Cette voie est apparue très vite comme devant être la région comprise entre valve

tricuspide et veine cave inférieure, appelée encore " isthme " [20]. Plusieurs tirs en ligne sont entrepris selon cet axe jusqu'à l'interruption du flutter ; on s'assure ensuite que le flutter n'est plus réinductible, qu'il existe bien un bloc de conduction dans la région considérée et qui interdit au flutter de se reproduire. L'ablation en cours de flutter n'est d'ailleurs semble-t-il plus nécessaire dès lors que l'on obtient ce bloc en rythme sinusal.

Les résultats de l'ablation sont bons dans environ 85 % et immédiatement. Malheureusement, beaucoup de rechutes se font à distance et l'on observe souvent la survenue d'une fibrillation atriale [74].

L'ablation du flutter est actuellement réservée aux cas gênants et rebelles aux traitements médicamenteux.

TACHYCARDIES PAR RÉENTRÉE INTRA-AURICULAIRE LOCALISÉE

Clinique

Ce type de tachycardie est plus souvent paroxystique qu'incessant. C'est dans les formes permanentes et donc rares que ces tachycardies ont été appelées tachysystolies [36, 39]. On les rencontre surtout chez des sujets âgés, d'autant plus fréquemment qu'existe une cardiopathie sous-jacente (maladie coronarienne, bronchopneumopathie chronique obstructive).

Aspects électrocardiographiques et données des explorations endocavitaires (fig 6)

Les fréquences auriculaires se situent dans une gamme très large qui va de 100 à 200/min.

Les ondes P' de surface diffèrent d'autant plus des onde P sinusales que la dépolarisation auriculaire commence à distance de la région sinusale. Or, l'origine de cette dépolarisation peut se situer aussi bien dans l'oreillette droite que dans l'oreillette gauche. Lorsqu'elle est localisée sur la paroi latérale de l'oreillette droite, les ondes P' sont positives dans les dérivations inférieures ; lorsqu'elle prend naissance dans la partie basse de l'oreillette droite, les ondes P' sont négatives dans ces mêmes dérivations.

Contrairement à ce que l'on observe généralement pour les tachycardies jonctionnelles, on constate P'R < RP', bien que ce critère soit soumis à la fréquence des ondes P' et à l'état de perméabilité du noeud auriculoventriculaire. Néanmoins, la tachycardie est indépendante de ce dernier. Les manoeuvres vagales ralentissent assez souvent l'activité auriculaire qui peut même s'arrêter après ce ralentissement ou un passage bref en bloc auriculoventriculaire transitoire.

La cartographie endocavitaire ne retrouve pas de circuit comme pour le flutter. La stimulation apporte pourtant des arguments en faveur d'une réentrée qui est vraisemblablement localisée dans une structure peu étendue. La stimulation auriculaire programmée déclenche la tachycardie, et le premier cycle de celle-ci est d'autant plus long que la stimulation a été prématurée. La stimulation arrête aussi la tachycardie qui se termine sur un ventriculogramme.

Barold [5] a localisé les sites d'origine les plus fréquents de ces tachycardies. On les rencontre dans 59 % des cas sur la crista terminalis, dans 21 % des cas au niveau de l'auricule gauche, dans moins de 20 % des cas à l'entrée du sinus coronaire ou dans l'auricule droite, dans de très rares cas enfin autour de l'abouchement des veines pulmonaires.

Traitement

Les tachycardies par réentrée intra-auriculaire localisée sont facilement traitées par les médicaments antiarythmiques. On peut utiliser les inhibiteurs calciques (notamment le vérapamil) ou les digitaliques. Les bêtabloquants ainsi que les antiarythmiques de la classe I sont également efficaces.

Compte tenu de la grande sensibilité aux médicaments qui viennent d'être cités, il est exceptionnel de recourir à l'amiodarone. On préfère alors proposer une ablation endocavitaire par courants de radiofréquences : le repérage endocavitaire de l'origine de la tachycardie est aisé lorsqu'elle se situe dans l'oreillette droite, et généralement un seul tir suffit à faire définitivement disparaître l'arythmie, sans risques importants. Cette th®rapeutique reste n®amoins l'exception.

TACHYCARDIES ATRIALES AUTOMATIQUES ECTOPIQUES

Elles sont communément appelées tachycardies atriales [24].

Incessantes ou permanentes, on les rencontre électivement chez l'enfant, l'adolescent ou l'adulte jeune. Elles sont le plus souvent très bien supportées mais peuvent, lorsqu'elles persistent des années, être à l'origine d'une véritable cardiopathie rythmique. Leur traitement devient donc le plus souvent une nécessité [52] (fig 7 et 8).

Aspects électrocardiographiques et effets de la stimulation endocavitaire

L'activité auriculaire se situe généralement entre 100 et 150 /min, plus rarement autour de 200/min. L'origine de la dépolarisation est fréquemment dans l'oreillette droite comme le montre la forme des ondes P' dans les dérivations périphériques. Bien que la position de P' par rapport aux QRS dépende de la fréquence du rythme auriculaire et de la perméabilité du noeud auriculoventriculaire, on observe le plus souvent que P'R < RP'.

L'activité auriculaire peut être légèrement modifiée par le tonus neurovégétatif, mais les manoeuvres vagales n'arrêtent jamais l'arythmie.

La stimulation auriculaire programmée ne déclenche ni n'arrête la tachycardie qui peut être cependant recyclée. À l'arrêt d'une stimulation auriculaire rapide, le cycle de retour est plus long que celui de la tachycardie. Cette dernière reprend alors immédiatement sa fréquence initiale.

Le mécanisme est très vraisemblablement un hyperautomatisme. Cette tachycardie est très différente de la tachycardie dite de Coumel qui est un rythme réciproque empruntant dans le sens rétrograde une voie accessoire à conduction lente généralement en position postéroseptale droite.

Traitement

La tachycardie atriale ectopique est peu sensible aux médicaments antiarythmiques. Les succès sont de courte durée et c'est pourquoi on a de plus en plus souvent recours à l'ablation endocavitaire qui est très efficace. À l'aide d'au moins deux sondes multipolaires, on cartographie l'oreillette droite jusqu'à repérer le point de primodépolarisation. Un ou plusieurs tirs de radiofréquence sont alors délivrés qui suffisent à interrompre immédiatement et définitivement l'arythmie [49, 82].

TACHYCARDIES DIGITALIQUES

Ce sont des tachycardies atriales par activités déclenchées qui sont une complication classique, bien que rare, d'un surdosage digitalique. Le contexte médicamenteux explique que cette tachycardie est souvent associée à d'autres troubles rythmiques ou peut se compliquer d'un bloc auriculoventriculaire complet.

L'aspect électrocardiographique est caractéristique et a été décrit bien précisément : on observe d'abord une accélération de l'activité atriale alors que la morphologie de l'onde P se modifie jusqu'à présenter celle d'une activité ectopique. Avec l'accélération de la cadence auriculaire, le délai auriculoventriculaire augmente naturellement et l'onde P' va ainsi progressivement être incluse dans l'onde T la précédant, puis dans le QRS lui-même.

Le mécanisme de ces tachycardies dont l'origine est très souvent céphalique droite n'a pas été démontré formellement, mais il s'agit vraisemblablement d'un hyperautomatisme et l'on considère, après les connaissances acquises sur les arythmies ventriculaires de l'intoxication digitalique, qu'il est la conséquence de postpotentiels tardifs.

Le traitement de ces tachycardies est tout simplement l'arrêt des digitaliques. Une surveillance continue ne s'impose généralement pas et l'administration de diphénylhydantoïne intraveineuse ne se conçoit que devant des troubles ventriculaires associés sévères.

Les tachycardies digitaliques sont à rapprocher, quant à leurs mécanismes, des formes paroxystiques à rechutes [83] des tachycardies atriales par activités déclenchées.

Elles sont rares et ont la même présentation clinique et électrocardiographique que les tachycardies atriales par réentrées localisées. Seulement, si ces tachycardies sont déclenchables par stimulation auriculaire programmée, plus l'extrastimulus qui les provoque est prématuré et plus le cycle de retour initiateur est court : cela est très en faveur d'une activité déclenchée par des postpotentiels tardifs. Ce sont des tachycardies que l'on accélère d'ailleurs facilement par une stimulation auriculaire rapide en " salve ".

Le traitement est rendu simple par la grande sensibilité de ces tachycardies aux inhibiteurs calciques.

TACHYCARDIES ATRIALES POLYMORPHES OU MULTIFOCALES

Ce sont des formes rares de tachycardies atriales qui sont encore appelées tachycardies atriales chaotiques [45] **(fig 9)**.

Elles surviennent dans un contexte bien particulier : sujets généralement âgés (plus de 70 ans) en poussée d'insuffisance respiratoire aiguë sur bronchopathie chronique. Il peut s'agir encore d'une décompensation cardiaque ou d'une embolie pulmonaire, de l'évolution d'un cancer, d'une insuffisance rénale (surtout en cours de dialyse) ou d'une cardiopathie valvulaire.

L'électrocardiogramme enregistre des salves plus ou moins prolongées de systoles auriculaires ectopiques, présentant au moins trois morphologies d'ondes P' différentes, réalisant un rythme irrégulier, entre 100 et 250/min, parfois difficile à différencier d'une fibrillation atriale.

Le mécanisme de cette arythmie est mal défini, probablement en rapport avec des activités déclenchées, par ailleurs exacerbées par les bronchodilatateurs que sont susceptibles de prendre les patients.

Le pronostic de ce trouble du rythme est bien sûr celui de la cause.

Son traitement passe avant tout par celui de la cause, du terrain et des facteurs aggravants.

Fig 1 :

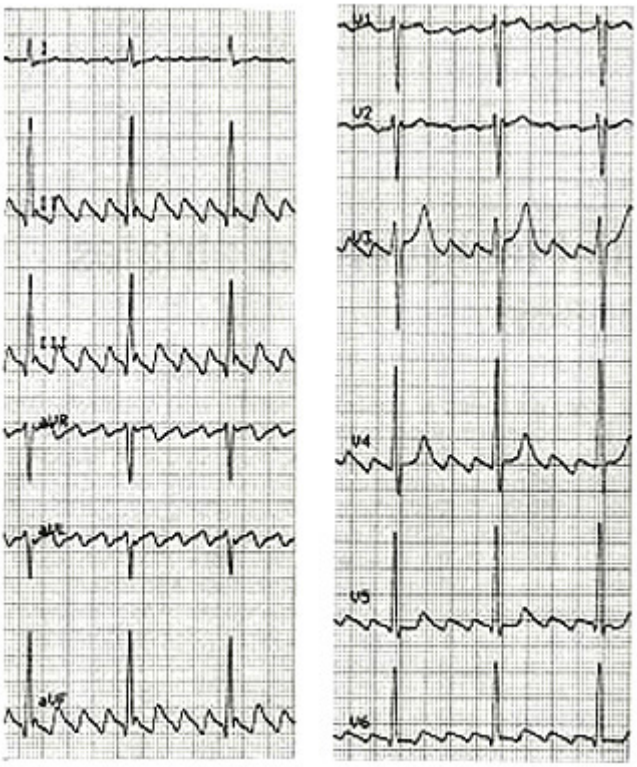

Fig 1 :

Flutter atrial commun. Noter l'aspect caractéristique des ondes F en D2, D3, aVF et V1, V6.

Fig 2 :

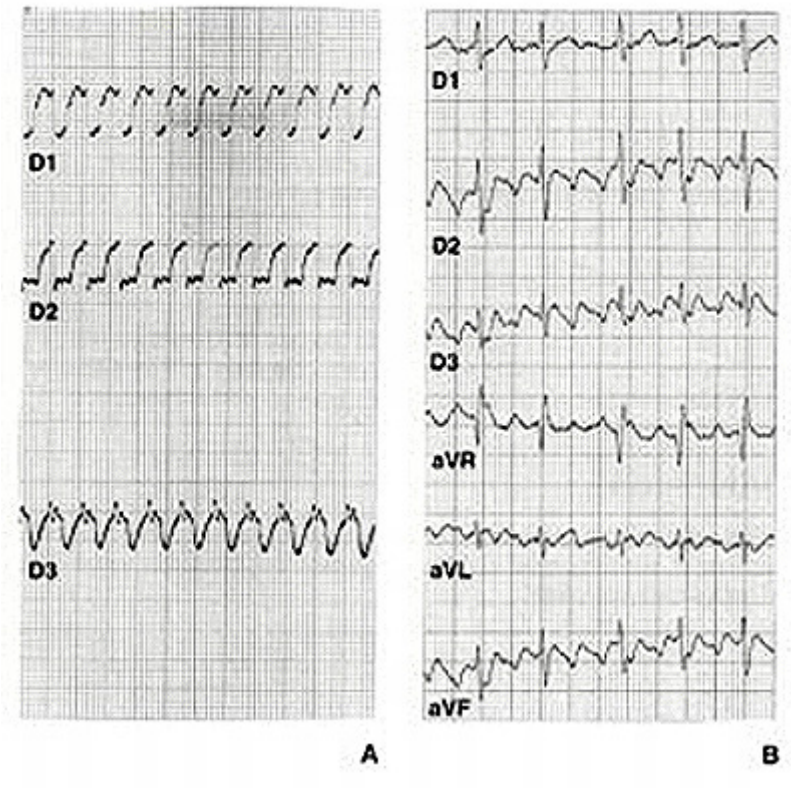

Fig 2 :

Flutter atrial commun.

A. Avec passage auriculoventriculaire en 1/1.

B. Même patient : la conduction auriculoventriculaire est ralentie, dégageant les ondes F de flutter.

Fig 3 :

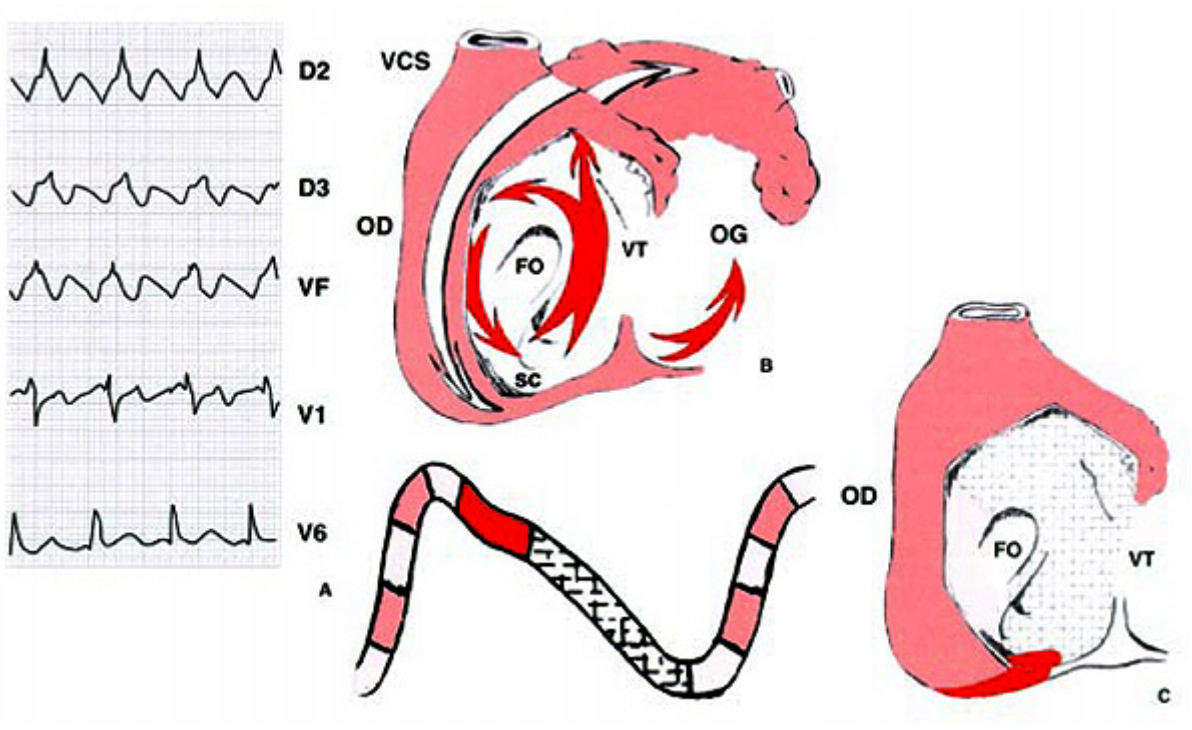

Fig 3 :

Flutter atrial commun. Déroulement de la dépolarisation dans les oreillettes droite et gauche.

A. Tracé de surface.

B. Sens de la dépolarisation dans les oreillettes. OD : oreillette droite ; OG : oreillette gauche ; VCS : veine cave supérieure ; VT : valve tricuspide ; SC : sinus coronaire ; FO : fosse ovale.

C. Correspondance entre les temps de dépolarisation auriculaires droits (schéma de droite) et les différentes phases de l'inscription de l'onde F en D3 (schéma de gauche).

Fig 4 :

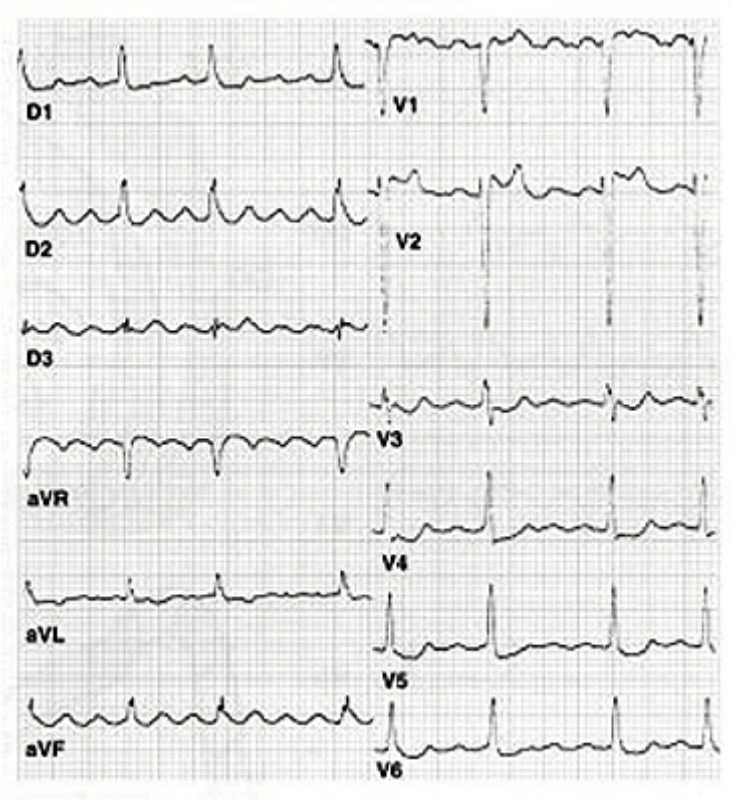

Fig 4 :

Flutter atypique. Dépolarisation de type horaire de l'oreillette droite. Noter l'aspect des ondes F en D2, D3 et aVF, également en V1 et V6.

Fig 5 :

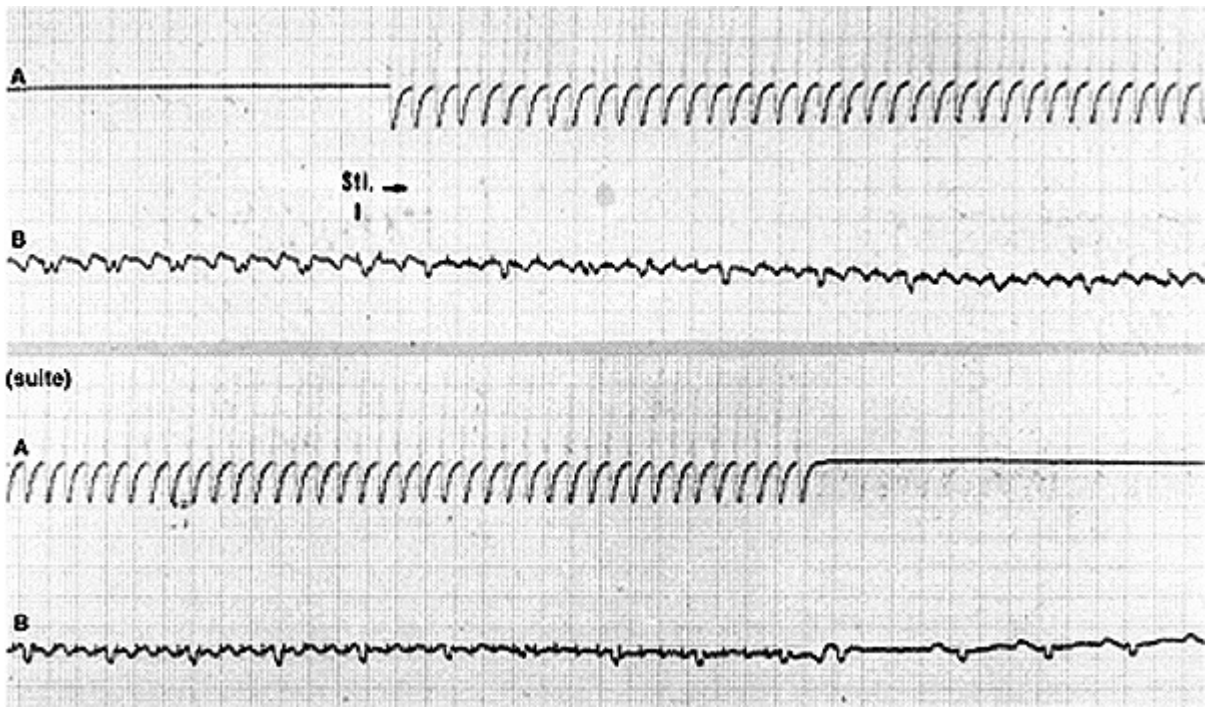

Fig 5 :

Stimulation endocavitaire d'un flutter atrial (tracé continu).

A. Inscription des stimuli.

B. Capture de la dépolarisation atriale par la stimulation, puis retour au rythme sinusal à l'arrêt de celle-ci.

Fig 6 :

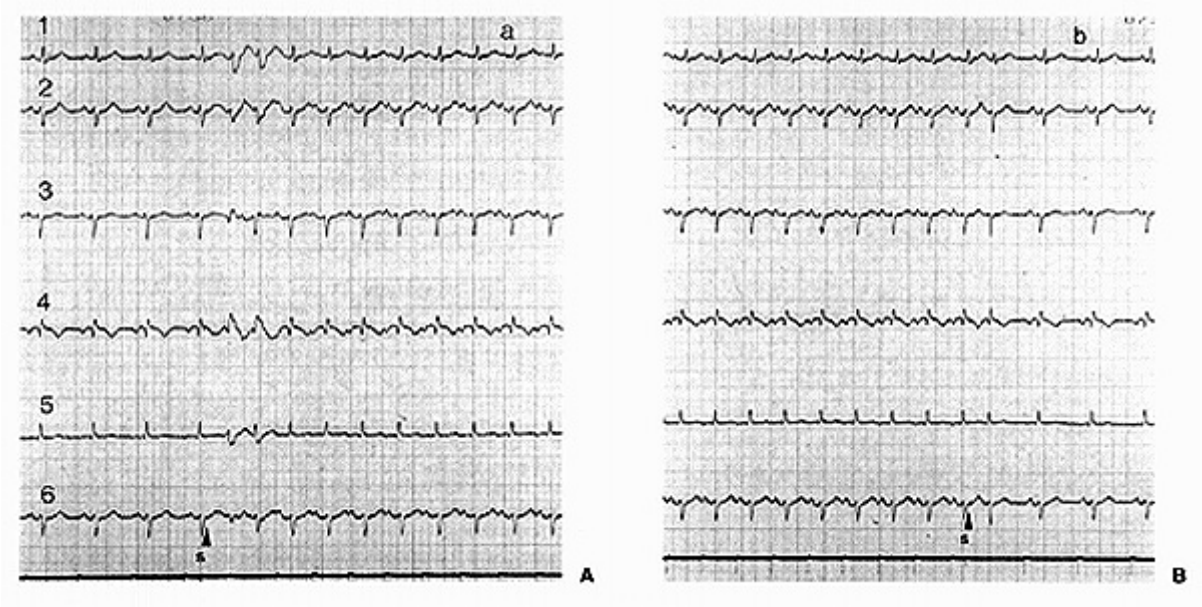

Fig 6 :

Tachycardie par réentrée intra-atriale.

A. Démarrage de la tachycardie par une extrastimulation atriale (S).

B. Arrêt de la tachycardie par une extrastimulation atriale (S).

Fig 7 :

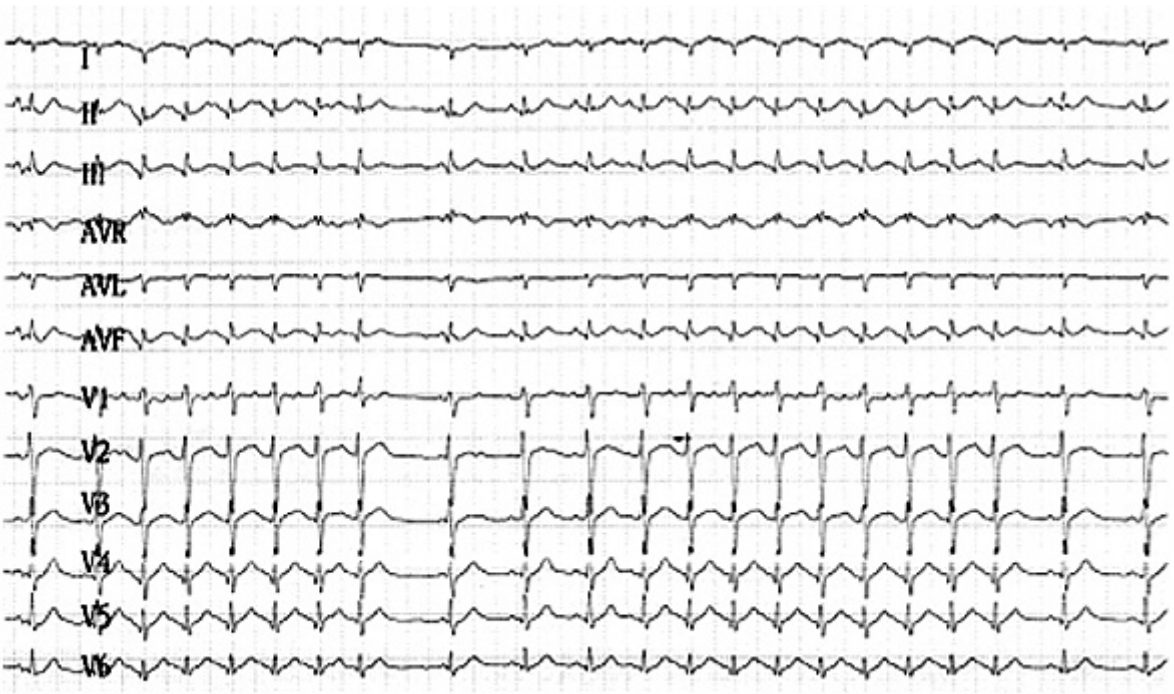

Fig 7 :

Tachycardie atriale automatique ectopique. Tachycardie incessante, évoluant par épisodes plus ou moins prolongés, débutant spontanément sur une minime accélération sinusale. Le foyer se situe sur la paroi latérale de l'oreillette droite, dans sa partie supérieure.

Fig 8 :

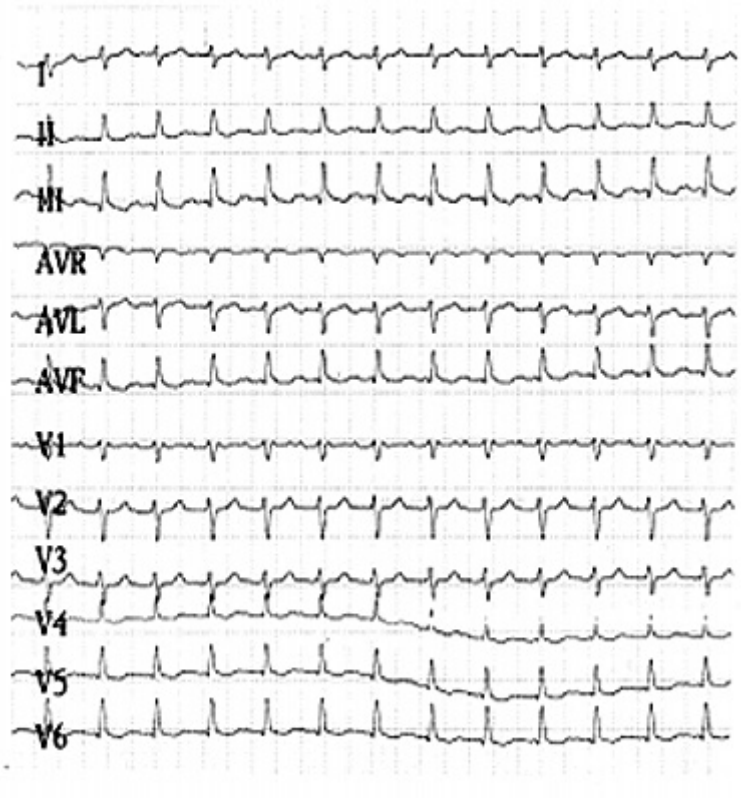

Fig 8 :

Tachycardie atriale automatique ectopique. Forme permanente : le foyer est parasinusal.

Fig 9 :

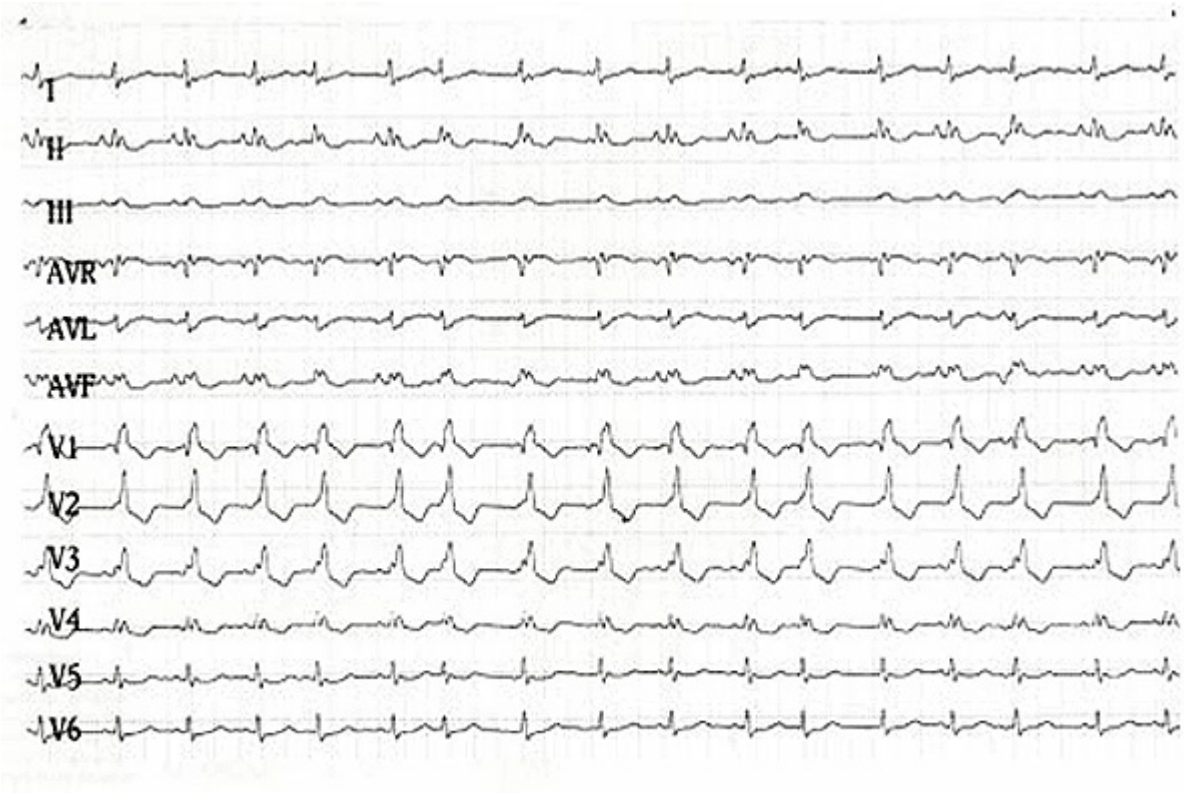

Fig 9 :

Tachycardie atriale multifocale. On reconnaît trois morphologies d'ondes P. La plus fréquente réalise une tachycardie à 110/min et trouve une origine parasinusale. La seconde résulte d'extrasystoles issues de la région jonctionnelle. La troisième est due à un foyer situé entre les veines pulmonaires.